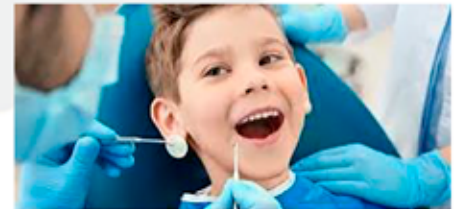

# Papacárie Duo



La solución ideal  
para retirar las caries  
de manera natural



- Sin necesidad de usar rotatorios
- Sin necesidad de usar anestesia\*

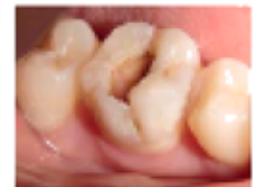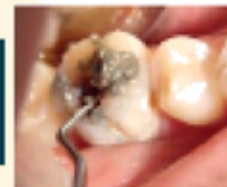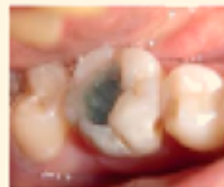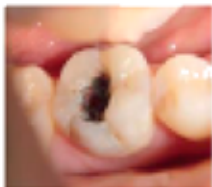\*Salvo excepciones donde las caries están muy cerca del nervio o no haya un acceso directo



**Descripción del producto:** Gel de Papaina para retirar la caries.

**Como se usa?** Una gota de Papacárie colocada sobre la caries, ablanda la lesión en solo 30 segundos y permite despegarla de la dentina sana sin necesidad de usar turbina.

**PAPACÁRIE DUO** solo actúa sobre la caries, dejando intacta la dentina sana.



## CARACTERÍSTICAS

- \* **VERSÁTIL:** Apto para cualquier tipo de paciente de todas las edades y condiciones.
- \* **NATURAL:** No presenta contraindicaciones.
- \* **RÁPIDO:** Menor tiempo de operatoria de 30" a 60" segundos en cada aplicación.
- \* **SEGURO:** No genera aerosoles (evita contagios Covid-19).
- \* **RESPETUOSO:** Método mínimamente invasivo. No se requiere utilización de la turbina en 80% casos.
- \* **SIN DOLOR:** No precisa de anestesia en la mayoría de casos.

## COMPOSICIÓN PAPACÁRIE

**PAPAINA:** Una endo proteína de la familia de las cisteínas proteolíticas. Se le atribuyen propiedades bacteriológicas, bacteriostáticas y antiinflamatorias.

**CLORAMINA:** Compuesto de Cloro y Amonio es bactericida y desinfectante, ayuda a ablandar la dentina cariada.

**AZUL DE TOLUIDINA:** Fotosensibilizador no tóxico. Potencia la acción antimicrobiana de los otros componentes.

PVP ~~108,00~~ € oferta 90,00 €+ IVA

(coste aprox. 3 €/caries)

Duración aproximada: hasta 30 aplicaciones

P006202007

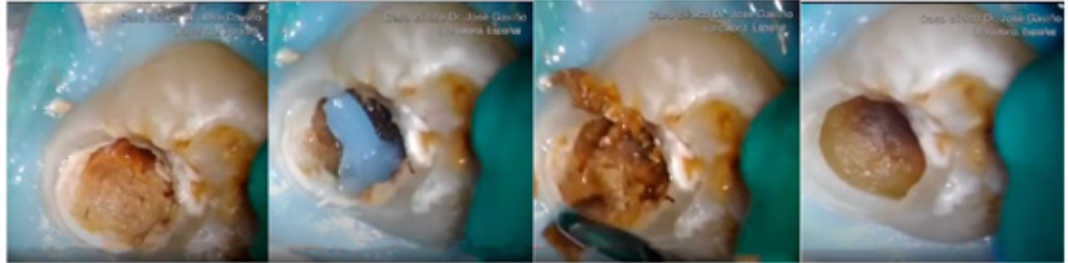## EXPERIENCIA Y TRAYECTORIA DEL PRODUCTO

- Papacárie Duo es un producto con una gran trayectoria en América (creado en 2003)
- Desde su creación ha obtenido un gran soporte científico con más de 300 estudios publicados.
- Recientemente ha obtenido los permisos para su distribución en Europa.

### CASO CLÍNICO - DR. GAVIÑO

Paciente de 48 años de edad con caries extensa en pieza 4.7.

Con el uso del PapacárieDuo el paciente no requiere anestésia



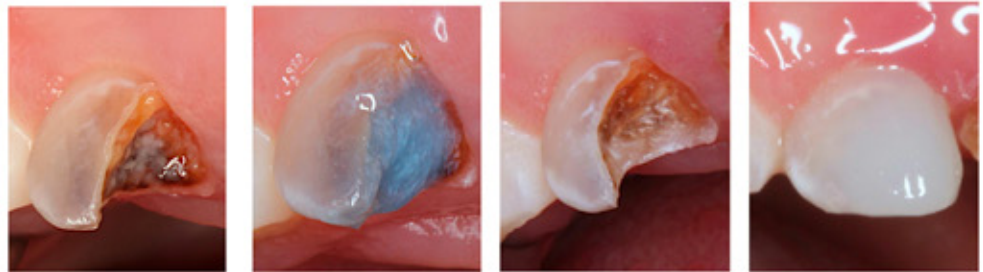
### CASO CLÍNICO - DR. KARIM

Caso clínico en niña

Paciente de 6 años con caries en la pieza 5.2 sin dolor ni alteración radiográfica.

Se decide hacer remoción químico-mecánica utilizando Papacárie Duo sin anestesia y con aislado relativo, tras 30 segundos después de su aplicación, retiramos toda la caries con movimientos pendulares.

Se finaliza el tratamiento con una reconstrucción estética con composite. Realizo revisión de la paciente pasado un mes sin presencia de molestia ni alteración radiográfica.



## Protocolo de uso Papacárie Duo



1. Realizar una radiografía diagnóstica periapical o interproximal.
2. Limpiar la zona a tratar con agua.
3. Aislamiento relativo con torundas de algodón y aspiración.
4. Poner el gel en un vaso Dappen o en el guante y llevarlo a la cavidad con la cureta.
5. Aplicar el gel y esperar a que la caries se reblandezca (de 30 a 60 segundos).
6. Raspar la dentina cariada mediante movimientos pendulares de barrido con cureta roma.
7. Reaplicar el gel siempre que sea necesario hasta la eliminación completa del tejido cariado.
8. Inspección de la textura restante de la dentina.
9. Limpieza de la cavidad con agua.
10. Restauración según procedimiento habitual.
11. Realizar radiografía de comprobación.

